

# Examen échographique de la hanche et de la région pubienne

GEMO PLOERMEL  
14-15 octobre 2011

## Echographie de la hanche

- Examen radiographique préalable
- Echographie seconde

GEMO Ploermel 14-15/10/2011

## Diagnostics radiologiques

- Ostéonécrose
- Coxarthrose

GEMO Ploermel 14-15/10/2011

## Echographie de la hanche: indications

- Atteintes articulaires
- Ressaut de hanche
- Enthésopathies et tendinopathies
- Pathologies de voisinage

GEMO Ploermel 14-15/10/2011

## Pathologie articulaire de hanche

- Épanchement articulaire
- Synovite
- Corps étrangers intra-articulaires
- Atteintes labrales: fissure et kyste

GEMO Ploermel 14-15/10/2011

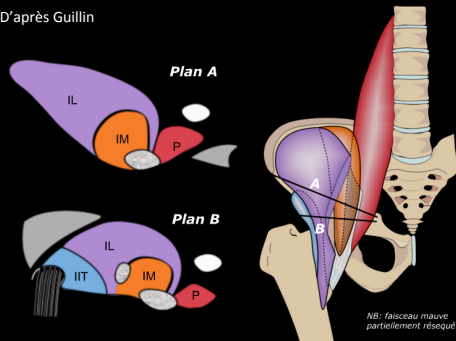
## Ressauts de hanche

- Ressaut latéral
- Ressaut antérieur

GEMO Ploermel 14-15/10/2011

## Ressaut ilio-pectiné

D'après Guillin



GEMO Ploermeil 14-15/10/2011

## Tendinopathies

- Traumatisme
- Enthésopathies, tendinopathies, atteintes de la jonction myo-tendineuse
  - Psoas iliaque
  - Adducteurs, gracile
  - Ischio-jambiers
  - Droits de l'abdomen
  - Glutéaux

GEMO Ploermeil 14-15/10/2011

## Pathologie de voisinage

- Fractures
- Apophysoses
- Tumeurs
- hernies
- Adénopathies
- Lymphocèle, atteintes vasculaires...

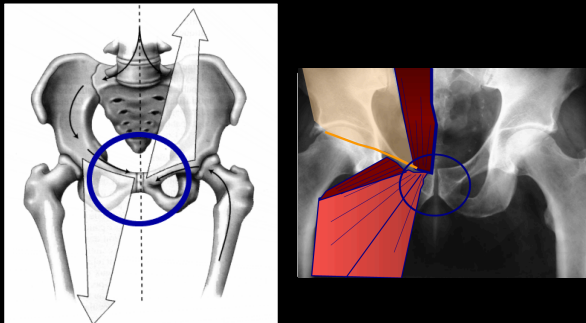
GEMO Ploermeil 14-15/10/2011

## Échographie et Région pubienne

- Région symphysaire (Rx indispensable)
- Tendons adducteurs et droits de l'abdomen
- « Hernies inguinales »
- Diagnostics différentiels (Rx indispensable)

GEMO Ploermeil 14-15/10/2011

## Pubalgies



GEMO Ploermeil 14-15/10/2011

## Pubalgies

- 1- Ostéo-enthésopathie pubienne
- 2- Maladie tendineuse des adducteurs et des droits de l'abdomen
- 3- Hernies inguinales

GEMO Ploermeil 14-15/10/2011

## Bilan radiographique initial

- Bassin de face
- Hanches de profil
- Rachis thoraco-lombaire
- Région symphysaire en appui monopodal

GEMO Ploermeil 14-15/10/2011

## Pubalgies

- 1- Ostéo-enthésopathie pubienne

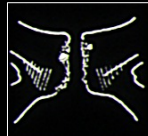GEMO Ploermeil 14-15/10/2011

## Classification de Brunet ou Lischnitz

- 4 stades:

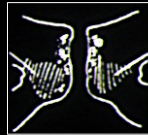- Stade 1:

- érosions ou géodes sous-chondrales
- Pseudo élargissement de l'interligne



- Stade 2:

- Densification irrégulière des bords



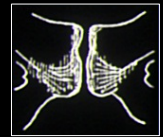GEMO Ploermeil 14-15/10/2011

## Classification de Brunet ou Lischnitz

- 4 stades:

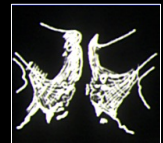- Stade 3:

- Condensation osseuse sous-chondrales



- Stade 4:

- Hyperostose, synostose, périostose, ostéophytose



GEMO Ploermeil 14-15/10/2011

## Pubalgies

- Ostéo-enthésopathie pubienne:
  - Forme articulaire: Rx et IRM+++
    - Œdème intra-osseux
    - Liseré parasymphysaire
    - Signe de la seconde fente
    - Fentes accessoires

GEMO Ploermeil 14-15/10/2011

## Pubalgies

- 2- Maladies tendineuses des adducteurs et des droits de l'abdomen

GEMO Ploermeil 14-15/10/2011

## Pubalgies

- 3- Hernies inguinales:
  - Hernie vraie rare
  - Hernie sans hernie: état préherniaire
    - Faiblesse du bord postérieur du canal inguinal (fascia transversalis)
    - Bombement à l'effort
    - Fissuration possible du tendon conjoint des obliques

GEMO Ploermet 14-15/10/2011

## PUBALGIES: Ce qu'il faut retenir

- Cadre nosologique complexe: associations fréquentes de pathologies symphysaires, pariétales et musculo-tendineuses
- Rôle de l'échographie: exclure une hernie ou une atteinte pariétale
- IRM indispensable au démembrement avant décision thérapeutique

GEMO Ploermet 14-15/10/2011