

Imagerie de l'épaule douloureuse du sportif

Pierre GUERIN
GEMO-BPL
Vannes 15-16 octobre 2010

Épaule du lanceur

- Pathologies variées et souvent intriquées
- Clichés simples systématiques
- Examens complémentaires souvent nécessaires
 - Lésions d'instabilité
 - Lésions tendineuses
 - Lésions neurologiques

GEMO Vannes 15-16 octobre 2010

Vulnérabilité

- Traumatismes directs
- Pratique sportive à « risque »
- Grande mobilité

GEMO Vannes 15-16 octobre 2010

Types de lésions

- 2 grands types:
 - Lésions traumatiques aiguës osseuses, articulaires ou tendino-musculaires
 - Lésions chroniques par hypersollicitation de l'articulation, des structures capsulo-ligamentaires ou tendineuses

GEMO Vannes 15-16 octobre 2010

Lésions traumatiques aiguës

- Sports favorisants: Ski, cyclisme, rugby...
- 3 situations:
 - Lésions ostéo-articulaires franches
 - Lésions ostéo-articulaires plus discrètes
 - Lésions des parties molles

GEMO Vannes 15-16 octobre 2010

Lésions ostéo-articulaires franches

- Bilan radiologique en urgence positif
 - Fracture de l'extrémité supérieure de l'humérus,
 - Fracture de la clavicule,
 - Luxation antéro-médiale scapulo-humérale,
 - Luxation acromio-claviculaire,
 - Lésions plus rares

GEMO Vannes 15-16 octobre 2010

Lésions traumatiques plus discrètes

- Tubercule majeur
- Acromion
- Processus coracoïde
- Écaille scapulaire
- Tubercule mineur
- Glène
 - Clichés adaptés - TDM

GEMO Vannes 15-16 octobre 2010

Conséquences cachées ou tardives

- Luxation scapulo-humérale douloureuse à un mois :
 - Rechercher une lésion traumatique de la coiffe
- Instabilité secondaire:
 - Rechercher une lésion capsulo-labrale et/ou ligamentaire

GEMO Vannes 15-16 octobre 2010

Lésions des parties molles

- Tendinopathie post-traumatique
- Rupture partielle
- Rupture transfixiante
- Désinsertion
- Traumatisme musculaire
 - Echographie ou IRM

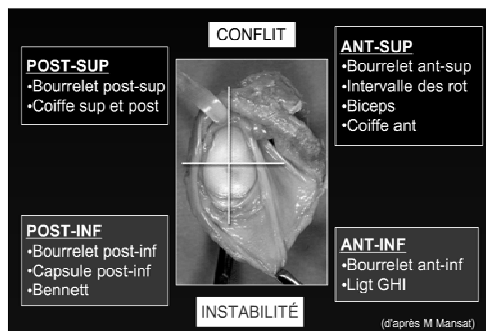
GEMO Vannes 15-16 octobre 2010

Lésions chroniques par hypersollicitation répétée de l'épaule = épaule du lanceur

- Geste du lancer en 5 temps:
 - Préparation
 - Armé (rotation externe et rétropulsion horizontale)
 - Accélération ou fouetté (rotation interne du tronc et du bras avec antépulsion de l'épaule)
 - Passage amenant au lancer
 - Décélération ou accompagnement

GEMO Vannes 15-16 octobre 2010

Epaule douloureuse et conflictuelle du sportif



GEMO Vannes 15-16 octobre 2010

3 types de lésions

- Lésions osseuses et capsulo-labiales (instabilité)
- Lésions tendineuses et conflits
- Lésions neurologiques
- (arthropathies acromio-claviculaires)

GEMO Vannes 15-16 octobre 2010

Imagerie

- Clichés simples
- Échographie
- (scanner simple)
- IRM
- Arthro-scanner ou arthro-IRM

GEMO Vannes 15-16 octobre 2010

Clichés simples

- Systématiques
- +/- étude bilatérale (modifications subtiles)
- Clichés de face 3 rotations (médiale+++)
- Profil glénoïdien de Bernageau ou incidence de Garth
- Profil de coiffe
- Incidence de Railhac (articulation acromio-claviculaire)

GEMO Vannes 15-16 octobre 2010

Clichés simples

- Normaux
- Anomalies discrètes
 - Lésions osseuses de passage (instabilité)
 - Irrégularités du rebord glénoïdien postéro-supérieur (conflit postéro-supérieur)
 - Petite ossification du rebord glénoïdien postéro-inférieur (lésion de Bennett)
 - Petites irrégularités de la jonction tête/tubercule majeur

GEMO Vannes 15-16 octobre 2010

Clichés standards

- Séquelles osseuses de l'instabilité antérieure
 - Idem luxation récidivante mais moins franches et moins fréquentes (20-30%)
 - Fracture impaction ostéocondrale postéro-latérale capitale humérale
 - Abrasion avulsion du rebord glénoïdien antéro-inférieur

GEMO Vannes 15-16 octobre 2010

Clichés standards

- Conflit postéro-supérieur
 - Irrégularités postérieures du tubercule majeur (67%)
 - Abrasion densification du bord supérieur de la glène (33%)

GEMO Vannes 15-16 octobre 2010

Clichés standards

- Lésion de Bennett
 - Arrachement ou calcification lamellaire para-glénoïdienne postéro-inférieure (asymptomatique)

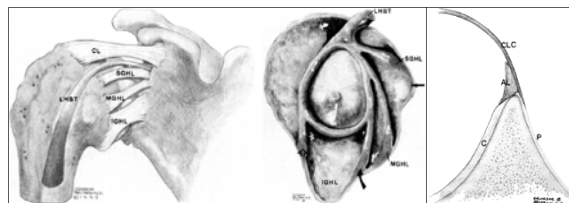
GEMO Vannes 15-16 octobre 2010

Imagerie complémentaire

- En fonction résultats clichés simples et lors du bilan préthérapeutique
 - Lésions de la coiffe: échographie
 - Lésion nerveuse: IRM
 - Arthro-TDM/Arthro-IRM: lésions d'instabilité et lésions tendineuses

GEMO Vannes 15-16 octobre 2010

Instabilité



GEMO Vannes 15-16 octobre 2010

Instabilité

- Arthro-scanner ou arthro-IRM :
 - Lésions du complexe labro-capsulo-ligamentaire
 - Secteur antéro-inférieur
 - Bankart
 - Perthes
 - ALPSA (anterior labral periosteal sleeve avulsion)
 - GLAD (gleno labral articular disruption)
 - IGL (inferior glenohumeral ligament)
 - HAGL (humeral avulsion of the glenohumeral ligament)

• *Waldt-Radiology 2005;237:578-583*

GEMO Vannes 15-16 octobre 2010

SLAP Lésion (Superior labral Anterior to Posterior Lesion)

- Associée ou non à une instabilité antérieure
- Dix types:



GEMO Vannes 15-16 octobre 2010

Lésions de la coiffe

- Mécanismes :
 - Traumatismes vrais
 - Microtraumatismes répétés et conflits
 - Instabilités antérieures
 - (Conflit et dégénérescence en rapport avec l'âge)

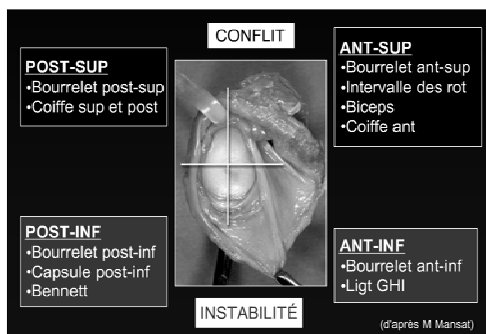
GEMO Vannes 15-16 octobre 2010

Traumatismes vrais

- Clichés simples (+/- échographie):
 - Éliminer une fracture operculaire du tubercule majeur
 - Rechercher une lésion tendineuse
 - Tendinopathie : modification de l'échostructure ou du signal tendineux
 - Rupture partielle (face profonde)
 - Rupture transfixiante (rare avant 40 ans)
 - Supra-épineux et Subscapulaire

GEMO Vannes 15-16 octobre 2010

Epaule douloureuse et conflictuelle du sportif



GEMO Vannes 15-16 octobre 2010

Coiffe et instabilité antérieure

- Mécanismes :
 - Luxation > 35 ou 40 ans : traumatisme vrai
 - Subluxation récidivante : microtraumatismes répétés
- Stratégie d'imagerie :
 - Clichés simples
 - Échographie
 - Arthro-scanner ou arthro-IRM

GEMO Vannes 15-16 octobre 2010

Particularités des lésions de la coiffe chez le sportif

- Mécanismes de survenue
- Âge plus jeune que tendinopathies dégénératives
- Distinguer tendinopathies et ruptures transfixiantes
- Importance du diagnostic pour une thérapeutique adaptée

GEMO Vannes 15-16 octobre 2010

Lésions neurologiques

- Volley-ball et tennis
- Nerf suprascapulaire
- Nerf thoracique long
- Nerf axillaire
- Nerf musculo-cutané
- Nerf accessoire
- EMG

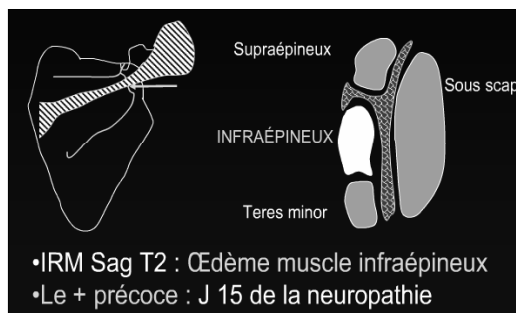
GEMO Vannes 15-16 octobre 2010

SYNDROME DU NERF SUPRASCAPULAIRE

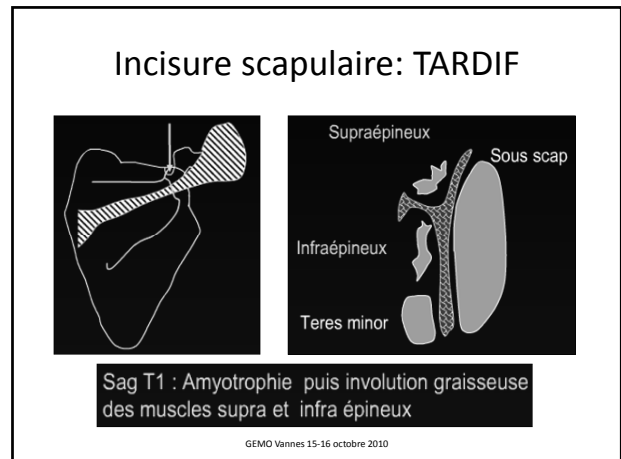
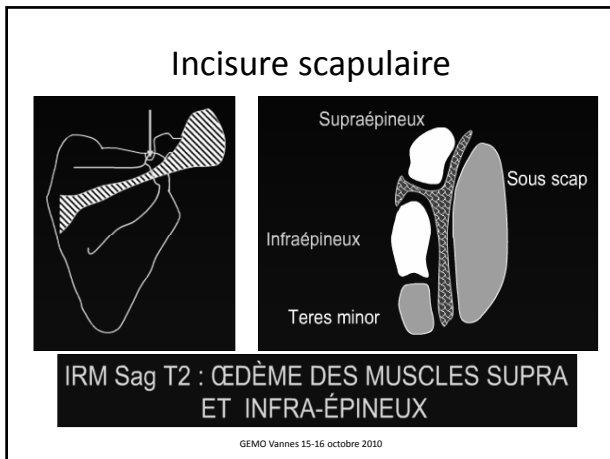
- Souvent méconnu
- 2 zones à risque:
 - Échancrure coracoïdienne
 - Défilé spino-glénoïdien

GEMO Vannes 15-16 octobre 2010

Défilé spino-glénoïdal



GEMO Vannes 15-16 octobre 2010



Nerf suprascapulaire du sportif

- **Compression** par un syndrome de masse (kyste)
- **Étirement ou cisaillement** du nerf dans le canal
- **Mouvements répétés, amples, violents**

GEMO Vannes 15-16 octobre 2010

Atteintes du nerf thoracique long

<ul style="list-style-type: none"> • Lésion directe <ul style="list-style-type: none"> - Iatrogène: <ul style="list-style-type: none"> • Mastectomie • Curage gg • Radiothérapie • Chir tho: 1 et 2 côtes • Anesthésie du plx brachial - Traumatisme +++ - Syndrome de Parsonage-Turner - Neuropathie: <ul style="list-style-type: none"> • Toxique • Métabolique 	<ul style="list-style-type: none"> • Étirement <ul style="list-style-type: none"> - Sport - Port de charges lourdes - Myopathie • Compression <ul style="list-style-type: none"> - Axillaire - Béquilles - Hématome axillaire - Sac à dos - Thoracique :2e côte • Idiopathique
---	--

GEMO Vannes 15-16 octobre 2010

Syndrome canalaire du quadrilatère de Velpeau

- Nerf axillaire
- Artère circonflexe

GEMO Vannes 15-16 octobre 2010

NERF AXILLAIRE

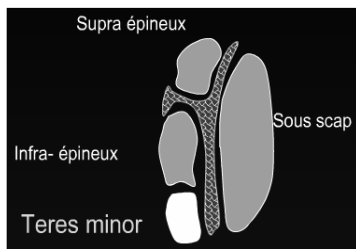
• Douleur à l'abduction et à la rotation externe

✓ Innervé le deltoïde et le teres minor et est responsable de la sensibilité latérale de l'épaule

Zone de faiblesse
l'espace quadrilatère
Bord médial du triceps en médial
Teres minor en arrière
Suscapulaire en avant
Col de l'humérus latéralement

GEMO Vannes 15-16 octobre 2010

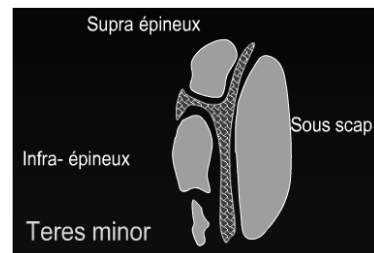
NERF AXILLAIRE



- Coupe IRM Sag T2: œdème du muscle teres minor par compression du nerf axillaire dans l'espace quadrilatère

GEMO Vannes 15-16 octobre 2010

NERF AXILLAIRE



- Atrophie du muscle teres minor

GEMO Vannes 15-16 octobre 2010

Nerf accessoire (racine spinale)

- Moteur : trapèze et SCM
- rameau externe du nerf vulnérable dans le triangle cervical postérieur: paralysie du trapèze
- droopy shoulder

GEMO Vannes 15-16 octobre 2010

CONCLUSION

- Épaule = articulation très vulnérable en pratique sportive
- 2 grands types de lésions :
 - Lésions traumatiques vraies :
 - Os, articulation, PM
 - Lésions par hypersollicitation : épaule du lanceur

GEMO Vannes 15-16 octobre 2010

Épaule du lanceur

- Pathologies variées et souvent intriquées
 - Lésions d'instabilité
 - Lésions tendineuses
 - Lésions neurologiques
- Clichés simples systématiques
- Examens complémentaires souvent nécessaires:
 - Échographie
 - IRM
 - ARTHRO-TDM OU ARTHRO-IRM

GEMO Vannes 15-16 octobre 2010